AUS DER I. MED. ABTEILUNG DES ALLG. KRANKENHAUSES
HAMBURG-ST. GEORG.
(DIRECTOR PROFESSOR DR. LENHARTZ.)

EIN FALL VON MALIGNEM LYMPHOM.

INAUGURAL-DISSERTATION

ZUR

ERLANGUNG DER DOCTORWÜRDE

DER

MEDICINISCHEN FACULTÄT IN KIEL

VORGELEGT VON

HUGO ADAM

VOLONTÄRARZT AM ALLG. KRANKENHAUSE HAMBURG-ST. GEORG.

HAMBURG 1899.

VERLAG VON LEOPOLD VOSS.

AUS DER I. MED. ABTEILUNG DES ALLG. KRANKENHAUSES
HAMBURG-ST. GEORG.
(DIRECTOR PROFESSOR DR. LENHARTZ.)

EIN FALL VON MALIGNEM LYMPHOM.

INAUGURAL-DISSERTATION

ZUR

ERLANGUNG DER DOCTORWÜRDE

DER

MEDICINISCHEN FACULTÄT IN KIEL

VORGELEGT VON

HUGO ADAM

VOLONTÄRARZT AM ALLG. KRANKENHAUSE HAMBURG-ST. GEORG.

HAMBURG 1899.

VERLAG VON LEOPOLD VOSS.

No. 32.
Rectoratsjahr 1898/99.
Referent Dr. Heller.
Zum Druck genehmigt
Dr. Flemming
z. Z. Dekan.

Meinen Eltern

in dankbarer Liebe

gewidmet.

Digitized by the Internet Archive
in 2026

https://archive.org/details/IA40153321_0002

Es giebt eine generalisierte Erkrankung des gesamten lymphatischen Apparates, welche sich anatomisch als eine mächtige Hyperplasie darstellt. Dieselbe kann ihren Ursprung von den Lymphdrüsen, der Milz und dem Knochenmark nehmen. Am häufigsten beginnt sie an den Lymphdrüsen irgend einer Körperregion, z. B. des Halses. Weiterhin erkranken die benachbarten oder auch entferntere Lymphdrüsengruppen und es beginnt das lymphatische Gewebe des ganzen Körpers zu wuchern, so der lymphatische Apparat des Darmes, des Gaumens und der hinteren Rachenwand, der Milz u. s. w. Früher oder später führt sie weiterhin zur Lymphombildung in den verschiedensten Organen, die normaler Weise kein lymphatisches Gewebe enthalten. Alle derartigen Neubildungen oder Wucherungen haben meist keine Neigung zu retrograden Metamorphosen. Unter schweren Allgemeinerscheinungen, hochgradigster Anämie gehen die Kranken meist kachektisch zu Grunde, ohne dass im ganzen Verlauf der Erkrankung nennenswerte Veränderungen an den Blutzellen wahrnehmbar sind. Diese klinisch gut charakterisierte Krankheit, welche heutzutage mit verschiedenen Bezeichnungen (Hodgkinsche Krankheit [1], Adenie [2], Lymphosarcom [3], Pseudoleukämie [4], malignes Lymphom [5]) belegt wird, ist zwar längst bekannt gewesen, eine scharfe Abgrenzung derselben war indes erst möglich, nachdem wir genauere Kenntnis über die bei der echten Leukämie vorhandenen Blutveränderungen durch Virchow erlangt haben, und seitdem durch die Möglichkeit des Nachweises des Tuberkelbacillus eine Trennung von Tuberculose und Scrophulose in jedem Fall durchzuführen ist. Trotzdem sich zahlreiche Arbeiten der

letzten Jahrzehnte mit dieser Krankheit befasst haben, herrscht auch heute in vielem noch keine Einigkeit. Die Hauptschwierigkeit liegt in der mangelhaften Kenntnis der Ätiologie und damit zusammenhängend in der unsicheren Grenzbestimmung gegenüber den malignen Neubildungen einerseits und der Tuberculose und Syphilis andererseits. Von den malignen Neubildungen kommen in Betracht die kleinen Rundzellensarcome. Gegen diese ist die Abgrenzung unserer Erkrankung, die wir malignes Lymphom nennen wollen, nicht immer möglich, denn es giebt Fälle, welche sowohl Zeichen bieten, nach denen sie zu unserer Erkrankung, wie andere, nach denen sie zu den Sarcomen gerechnet werden müssen. Trotzdem ist den Unterscheidungsmerkmalen ein Wert deshalb nicht abzusprechen, weil sie für die überwiegende Mehrzahl eine Trennung ermöglichen und damit wichtige und wahrscheinlich in ihrem Wesen verschiedene Krankheitsformen abgrenzen. Da unsere Erkrankung am häufigsten in den Lymphdrüsen beginnt, so läuft obige Frage darauf hinaus, sie gegen die primären Sarcome der Lymphdrüsen abzugrenzen und da wieder gegen die ihr histologisch am nächsten stehenden Kleinrundzellensarcome. Das primäre Sarcom der Lymphdrüsen unterscheidet sich von unserer progressiven Lymphombildung nach Birch-Hirschfeld dadurch, dass es keine Tendenz hat, sich in erster Linie innerhalb des lymphatischen Apparates zu generalisieren. Seine Metastasen kommen vielmehr in den verschiedensten Organen vor, ihre Verbreitung erfolgt vorwiegend durch Einbruch der Neubildung in die Blutgefässe, wodurch Verschleppung von Geschwulstkeimen mit dem Blutstrom bewirkt wird. Auch kommt den malignen Formen des primären Sarcoms der Lymphdrüsen ausgesprochenes peripheres Wachstum zu, sie greifen auf die Umgebung, bei peripherer Lage z. B. auf die äussere Haut über. Obwohl diese Trennung ziemlich allgemein zugegeben wird, so besteht darüber doch noch Meinungsverschiedenheit, ob es in ihrem Wesen verschiedene Krankheitsformen sind. Das ist nicht zu verwundern, da ja die Ätiologie beider dunkel ist. Die Wahrscheinlichkeit ist gross, dass es bei unserer Erkrankung sich um eine Infection handelt, doch ist dies für die reinen Sarcome ebensowenig ausgeschlossen. Bisher sind freilich alle Versuche, sowohl an frisch excidierten, wie der Leiche entnommenen Drüsen völlig ergebnislos gewesen, sowohl bezüglich des Tierexperiments und der bacteriologischen Untersuchung wie der mikroskospischen Durchforschung. Trotzdem möchte ich beide Krankheiten für im Wesen verschiedene auffassen im Gegensatz zu Freudweiler [6], der in seiner jüngst erschienenen Arbeit sie für wesensgleich hält. Neuerdings ist der Versuch gemacht worden, zwei Unterarten zu unterscheiden und die eine Pseudoleukämie, die andere Lymphosarcomatose zu nennen. Dies thut Kundrat [7] an der Hand eines Materials von 50 Fällen.

Als erstes Unterscheidungsmerkmal zwischen Pseudoleukämie und Lymphosarcomatose führt er das periphere Wachstum der primär erkrankten Drüsen oder Follikel bei der Lymphosarcomatose an. Damit zieht er zunächst die Grenze unserer Erkrankung gegen die eigentlichen Sarcome anders, als dies oben nach Birch-Hirschfeld geschehen ist. Er rechnet damit noch Fälle zu malignem Lymphom, die entweder bereits zu den eigentlichen Sarcomen gehören oder Übergangsformen darstellen, bei denen, wie oben gesagt wurde, eine Abgrenzung nicht möglich ist. Es bleibt nach Kundrat dann als Unterscheidung gegen die Sarcome nur noch die ausschliessliche Verbreitung seines Lymphosarcoms auf dem Lymphwege. Auch er betont nämlich, dass das Lymphosarcom, obwohl es so enorm rücksichtslos wuchert, niemals in die Blutbahn einbricht, sondern die Blutgefässe höchstens comprimiert und verschliesst. Weiter begründet Kundrat seine Abgrenzung damit, dass bei Lymphosarcom die Wucherung des lymphatischen Gewebes keine so allgemeine werde, wie bei Pseudoleukämie, sondern sich auf mehrere Regionen beschränke. Da jedoch die primäre Erkrankung mancher Lymphdrüsengruppen durch ihren örtlichen Sitz einen tötlichen Ausgang bedingt, ehe es zu der Allgemeinverbreitung gekommen ist, so z. B. der mediastinalen und bronchialen Lymphdrüsen, so erscheint mir auch dies nicht wesentlich genug, um daraufhin eine Abgrenzung aufzubauen. Von klinischer Seite wird ebenfalls zwischen Pseudoleukämie und Lymphosarcom eine Trennung versucht auf Grund des Blutbefundes. Litten [8] sagt darüber in der *Speziellen Pathologie und Therapie* von Nothnagel: „Scharf von der Pseudoleukämie zu trennen ist die Lymphosarcomatose Virchows, zu der die allgemeine Anämie in keinem anderen Verhältnis steht, wie zu jeder Sarcomatose von gleicher Bösartigkeit, während die hochgradigste Anämie ohne auffallende Vermehrung der weissen Blutkörper das prägnanteste Symptom der Pseudoleukämie ist.“ An der Hand der in der Litteratur veröffentlichten Fälle mir ein Urteil darüber zu bilden, war nicht möglich, weil in den mir zu Gebote stehenden Fällen auf diesen Blutbefund nicht eingegangen wird, so z. B., um nur die neueste Litteratur zu erwähnen, auch nicht in der schon erwähnten Veröffentlichung von Freudweiler. Dieser führt zwar die Ergebnisse der Blutuntersuchung an (4400000 rote — 8400 weisse Blutkörper, 89% Hämoglobin), kommt aber auf diese nicht mehr zurück, identificiert vielmehr die Pseudoleukämie und Lymphosarcomatose, weil sein Fall anatomisch durchaus dem entspricht, der Cohnheim zu der Bezeichnung Pseudoleukämie veranlasste. An der Hand meines Falles werde ich noch einmal auf diese Differencierung zurückkommen.

Vorher aber habe ich noch die Beziehungen des malignen Lymphoms zu der Tuberculose und Syphilis zu berühren. Erstere sind von

Dietrich [9] in einer Arbeit aus dem Jahre 1896 zusammengefasst worden in drei Möglichkeiten. Einmal nämlich kann sich Tuberculose anderer Organe, namentlich der Lunge, gleichzeitig und neben malignem Lymphom entwickeln. Von derartigen in der Litteratur erwähnten Fällen stand mir der von Waetzold [10] zur Verfügung. Zweitens aber kann malignes Lymphom und Tuberculose in denselben Lymphdrüsen gleichzeitig bestehen, wobei die Tuberculose meist als secundäre Infection aufzufassen ist. In dem zweiten von Waetzold ausführlicher veröffentlichten Falle halte ich wenigstens mit Dietrich diese Auffassung für berechtigt. Zu demselben Ergebnis kommt Fischer [11], der bei 12 an malignem Lymphom erkrankten Patienten Stücke aus Lymphdrüsen excidierte und auf Mikroorganismen mikroskopisch, bacteriologisch und durch das Tierexperiment untersuchte. Er fand weder andere Mikroben noch Tuberkelbacillen. Von diesen 12 Fällen kamen 4 zur Section und 2 davon boten noch Zeichen frischer Tuberculose in einem Fall der Lungen, des Darms und der Mesenterialdrüsen, in dem anderen der Lunge, Leber und Milz. In dem einen Falle wurde die oben erwähnte Untersuchung vier Wochen, in dem anderen sogar vierzehn Tage vor dem Tode vorgenommen. Es ist wohl in beiden Fällen die Tuberculose als secundäre Infection aufzufassen. Dem entspricht auch meiner Ansicht nach der von Freudweiler jüngst veröffentlichte Fall, während ich die älteren nicht zu erwähnen brauche, da sie in der zusammenfassenden Arbeit von Dietrich inbegriffen sind. Drittens aber giebt es eine klinisch unter dem Bilde des malignen Lymphoms verlaufende Lymphdrüsentuberculose. Baumgarten hat diese Form aufgestellt an der Hand von drei Fällen, welche von Delafield, Askanazy und Weishaupt veröffentlicht wurden. Nur der Nachweis der Tuberkelbacillen in den Drüsen oder das Tierexperiment sichert die Annahme, da Erweichungen und Necrosen in den erkrankten Drüsen infolge therapeutischer Eingriffe oder auch primär ausnahmsweise bei malignem Lymphom nach der Ansicht Dietrichs vorkommen.

Weder das Tierexperiment noch der Nachweis des specifischen Krankheitserregers steht uns leider zur Verfügung, wenn es schliesslich gilt, das maligne Lymphom abzugrenzen gegen die syphilitische Veränderung der Lymphdrüsen, und doch ist dies praktisch ausserordentlich wichtig, da wir gegen letztere eine specifische Therapie anwenden können. Nicht die Lymphdrüsenerkrankungen des secundären Stadiums, sondern vielmehr die sogenannten gummösen Lymphome in den Spätstadien der Lues sind es, die differential-diagnostisch hier in Frage kommen. Sie sind wie das maligne Lymphom eine seltene Krankheitsform. Nach Birch-Hirschfeld werden gewöhnlich nicht die peripheren, sondern vielmehr die visceralen Lymphdrüsen befallen, an denen nicht selten aber auch das

maligne Lymphom beginnt. Nach dem objectiven Befund ist klinisch eine Trennung nicht möglich, auch die histologische Untersuchung bietet keine absolut zuverlässigen Unterscheidungsmerkmale. Loewenbach [12] stellt in einer kürzlich erschienenen Arbeit solche auf an der Hand eines von ihm histologisch untersuchten Falles von gummöser Lymphombildung in subcutanen Lymphdrüsen. Auf Grund des mikroskopischen Freibleibens der Drüsenkapsel und Umgebung von der Wucherung, ferner auf Grund des Vorhandenseins neugebildeter, junger, elastischer Fasern im Bindegewebe des Tumors, sowie besonders auf Grund einer Arterienveränderung, die sich in einer Intimawucherung äusserte, glaubt er für seinen Fall histologisch den Beweis geliefert zu haben, dass es sich nur um ein im Spätstadium der Syphilis entstandenes, eigenartiges Lymphom handeln könne. Da aber nach Birch-Hirschfeld [13] in anderen Fällen auch die Drüsenkapsel und Umgebung ergriffen war, während andererseits die Arterienveränderung fehlte, so darf man jene aus der Untersuchung eines Falles gewonnene Unterscheidungsmerkmale nicht verallgemeinern. Es muss vielmehr zugegeben werden, dass auch durch die histologische Untersuchung die Differentialdiagnose nicht immer mit Sicherheit zu stellen ist. Wird zur rechten Zeit an die Möglichkeit einer gummösen Lymphombildung gedacht und daraufhin eine specifische Cur eingeleitet, so liefert, wie bei dem Loewenbachschen Fall, der Rückgang der Drüsenschwellung unter der Cur allein den sicheren Beweis, dass es sich um gummöses Lymphom handelte. Bei der grossen Wichtigkeit dieser Frage sei es mir gestattet, hier einen derartigen Fall anzuführen, der von Professor Lenhartz beobachtet, durch Dr. Sudendorf als Doctordissertation beschrieben, aber nicht gedruckt wurde.

Es handelt sich um einen 10jährigen Knaben von angeblich gesunden Eltern, sein älterer Bruder starb mit 6 Jahren an Diphtheritis, derselbe soll schwächlich, aber im übrigen gesund gewesen sein. Von den acht später geborenen Geschwistern starben die ersten fünf im Alter von 2—6 Monaten, zwei davon hatten Hautausschläge bekommen. Das sechste, ebenfalls schwächliche Kind litt ein Jahr lang an einer Erkrankung des einen Auges, das vorletzte kräftig entwickelte Kind hat vor kurzem eine Drüsenschwellung am Halse bekommen, das jüngste, vier Monate alte Kind ist gesund. Unser Patient war nach Angaben der Eltern bis zu seinem zweiten Jahre anscheinend gesund. Im dritten Jahre bildete sich an der rechten Seite des Halses eine etwa walnussgrosse Geschwulst, die langsam bis Gänseeigrösse wuchs. Im April 1887 wurden die grossen Drüsenpackete am Halse entfernt, entwickelten sich aber noch im Laufe desselben Jahres wiederum. Gleichzeitig schwollen die Drüsen der rechten Achselhöhle an. Im Sommer 1889 wurde zuerst eine Vergrösserung der Milz beobachtet. Behandelt wurde der Knabe mit Jodtinctur, Leberthran

und Soolbädern. Unter weiterem Wachstum der Drüsen ging der Knabe kachektisch zu Grunde.

Der Fall war klinisch als Lymphosarcom aufgefasst worden und auch dem Sectionsbefunde nach wurde daran festgehalten. Erst die mikroskopische Untersuchung erwies, dass es sich um gummöse Lymphome der Lymphdrüsen und miliare Gummata in der Milz handelte, wie Birch-Hirschfeld seinerzeit bestätigte.

Die Schwierigkeit der Differentialdiagnose beleuchtet auch jener Fall sehr gut, der von Wagner [14] als Syphilome in Leber, Milz und Lymphdrüsen, von Wunderlich [15] als Pseudoleukämie aufgefasst und veröffentlicht wurde.

Nachdem ich im vorstehenden zu dem derzeitigen Krankheitsbegriff des malignen Lymphoms Stellung genommen habe, komme ich nunmehr zur Beschreibung des von mir untersuchten Falles.

Krankengeschichte.

Vorgeschichte:

Mutter an „Wechseljahren", Vater an „Brustfieber" gestorben. Fünf Geschwister sind gesund. Die 36jährige Patientin hat als junges Mädchen die Bleichsucht gehabt, sonst ist sie stets gesund gewesen. Im Juli 1898 erkrankte sie mit einer diffusen Gesichtsschwellung, die sich allmählich im Verlauf einiger Monate zurückbildete. Es blieben jedoch die Drüsen in der Unterkiefer- und Parotisgegend dauernd geschwollen. Die Augen traten allmählich immer stärker aus ihren Höhlen hervor. Zugleich begannen die Brustdrüsen sich zu vergrössern und fest zu werden. Vor ihrer Aufnahme hier war die Patientin schon sieben Wochen im Krankenhaus zu Köln mit Medicin zum Einnehmen behandelt worden. Während dieser Zeit bemerkte sie, dass der Oberkieferrand im Munde zu schwellen begann. In den letzten Tagen gesellte sich noch eine Schwellung des rechten Beines hinzu.

Befund: Bei der am 19. December 1898 erfolgten Aufnahme der Kranken im hiesigen Krankenhause fällt zuerst die Entstellung des Gesichtes auf. Es besteht ein äusserst starker Exophthalmus, so dass beim Versuch des Lidschlusses die Lidspalte etwa ½ cm offen bleibt. Beim Hochheben des oberen Augenlides wölbt sich im äusseren Winkel die lappig gebaute, äusserlich schon pathologische Veränderungen aufweisende Thränendrüse vor. Die Drüsen der Unterkiefer- sowie Parotisgegend sind zu über kinderfaustgrossen derben Tumoren angeschwollen, die den Kiefer nach aussen überragen. In der Schläfengegend fühlt man beiderseits einen schmalen leistenartigen Vorsprung von derber, aber nicht knochenharter Consistenz, der dem Knochen fest aufsitzt. Bei Betrachtung des Mundes zeigt sich der Oberkiefer und harte Gaumen stark wallartig geschwollen und zwar besonders am Alveolarfortsatz, aber auch so weit nach der Mitte zu, dass nur eine kahnförmige Rinne übrig bleibt. Die Tonsillen sind nur wenig vergrössert. Die Drüsen der Cervical-, Supraclavicular-, Axillar-, Cubital-, Inguinalgegend sind sämtlich mehr oder weniger stark vergrössert, aber nicht druckempfindlich.

Die Brustdrüsen treten als grosse, halbkugelige, derbe Tumoren hervor, die dem Thorax derartig aufsitzen, dass man den scharfen Rand mit dem Finger umgreifen und die Organe auf der Unterlage hin- und herschieben kann.

Brust atmet beiderseits gleichmässig. Beiderseits sonorer Schall, links bis unterer Rand der VII. Rippe, rechts bis oberer Rand derselben Rippe. Beiderseits verschieblich. Beiderseits reines Vesiculäratmen.

Rücken von der Höhe des VII. bis VIII. Dornes an gedämpft. Rechts über der Dämpfung schwaches Atmen in den oberen Partien, nach unten zu überhaupt kein Atmen mehr, wohl aber reichliche, kleinblasige, feuchte Rasselgeräusche. Links über der Dämpfung Bronchialatmen.

Kein Husten, kein Auswurf.

Herz: Spitzenstoss im fünften Intercostalraum, ziemlich ausgedehnt fühlbar, am deutlichsten $1^1/_2$ cm ausserhalb der Mamillarlinie. Grenzen nach rechts linker Sternalrand, nach links Spitzenstoss, nach oben unterer Rand der vierten Rippe. Über der Spitze und etwas deutlicher über der Pulmonalis ein kurzes, leises, hauchendes, systolisches Geräusch. Zweiter Pulmonalton nicht verstärkt.

Leib: Leber nicht vergrössert.

Milz als stumpfes Organ unterhalb des Rippenbogens fühlbar. Den unteren Teil des Leibes nimmt bis zur Nabelhöhe ein unregelmässiger, höckeriger, aus dem kleinen Becken aufsteigender derber Tumor ein, über dem der Schall vollkommen gedämpft ist.

Das rechte Bein ist ödematös geschwollen, doch bestehen weder spontan noch auf Druck Schmerzen.

Blutuntersuchung:

Rote Blutkörperchen	3 280 000
Weisse „	4 500

Verhältnis 1 : 730.

Hämoglobingehalt 80 %.

Specifisches Gewicht 1049.

Im mikroskopischen Präparate kein Überwiegen irgend einer Art von Leukocyten.

Probepunction einer Drüse am Halse ergiebt zahlreiche kleine Rundzellen.

Die Kranke wird mit Injectionen von Natr. arsenicos behandelt.

Während des Krankenhausaufenthaltes bildet sich ein beiderseitiges Pleuraexsudat aus, das wegen dyspnoischer Erscheinungen mehrfach punctirt werden muss, schliesslich tritt noch ein Ascites mässigen Grades hinzu.

Während Patientin immer mehr abmagert, nimmt die Drüsenschwellung fortgesetzt zu.

Es wird der Versuch gemacht, ein Erysipel einzuimpfen, jedoch tritt bereits zwei Tage später der Tod ein, ohne dass eine Reaction sich bemerkbar gemacht hätte. Fieber bestand nur in den ersten beiden Wochen in mässigem Grade. Die noch oft wiederholte Blutuntersuchung ergab stets dasselbe Resultat wie im Anfang.

Sectionsprotokoll (Dr. Lochte).

Stark abgemagerte, weibliche Leiche. Hautfarbe blass. Ödem beider Unterschenkel und Füsse.

Starker beiderseitiger Exophthalmus.

Submandibular- und Parotisgegend bedeutend durch Tumormassen hervorgewölbt, Haut darüber nicht verändert, am Schädel in der Schläfengegend einige unregelmässige, ziemlich derbe Verdickungen am Periost von leistenartiger Form.

Gehirn: Auf der Aussenfläche der Dura, besonders in der Stirn- und Scheitelgegend stark unregelmässige, gelblich weisse, zerstreut stehende, linsen-

grosse, z. T. zu unregelmässigen Figuren confluierende Verdickungen. Innenfläche der Dura glatt und spiegelnd. Sinus prall gefüllt, frei. Weitere Section o. B.

Brust: Im Herzbeutel nicht vermehrte Flüssigkeit; auf dem Epicard längst der Coronar. sinistr. anter. zu beiden Seiten in 2—3 cm Breite und bis zu ½ cm Dicke graugelbe Verdickungen mit unregelmässig gebuchteten Rändern. Herz klein. Muskulatur blass. An der Schlusslinie der Mitralis kleine hahnenkammartige verrucöse Excrescenzen, die fest aufsitzen. Endocard sonst zart, glatt. Aorta und grosse Gefässe o. B.

Im vorderen Mediastinum Thymus vergrössert, zweilappig, auf dem Durchschnitt graurot von lappigem Bau. Im übrigen Mediastinum zahlreiche bohnen- bis wallnussgrosse, traubig zusammengelagerte Lymphdrüsen von weicher, hirnmarkähnlicher Consistenz und grauroter Farbe, auf dem Durchschnitt glatt ohne erkennbare Structur. Von der Schnittfläche lässt sich eine milchähnliche dünne Flüssigkeit abstreichen. Die Lymphdrüsentumoren setzen sich zu beiden Seiten des Halses in umfangreichen Packeten bis zum Mundboden fort. In letzteren erreichen die Lymphdrüsen Hühnereigrösse und umfassen kragenartig die gesamten Halsorgane. Tonsillen beide, besonders die rechte, vergrössert, mit Krypten versehen, sonst o. B. Hintere Rachenwand, velum palatinum. Pharynx mit geröteter Schleimhaut ohne Verdickungen und Ulcerationen.

Geringes Ödem der aryepiglottischen Falten. Larynx frei. Stimmbänder zart, rein. Trachea o. B.

Schilddrüse vergrössert, auf dem Durchschnitt o. B.

Brusthöhle: In beiden Pleurahöhlen vermehrtes Exsudat

R. 1000, L. 1600 ccm

leicht getrübt. Auf der Pleura kein fibrinöser Belag. Beide Pleurablätter beiderseits mit unzähligen, grauen, derben, miliaren Erhebungen versehen, die z. T. confluieren und am stärksten in den unteren Partien der Pleurablätter und hier wieder besonders in den den Intercostalräumen entsprechenden Partien vorhanden sind. Auf der Pleura visceralis treten die Geschwulstmassen in netzförmiger Anordnung dem Verlauf der Lymphgefässe entsprechend als grauweisse, derbe Stränge hervor. Untere Partien beider Lungen luftleer collabiert infolge Compression. Das Lungengewebe selbst im allgemeinen frei von Metastasen, nur im linken Unterlappen ein etwa walnussgrosser, scharf von der Umgebung abgegrenzter, auf der Schnittfläche grob granuliert aussehender Geschwulstknoten, der bis dicht an die Pleura reicht, aber nicht in unmittelbarem Zusammenhang mit derselben steht. Bronchialbaum insbesondere an der Gegend der Biforkation völlig frei von Geschwulstmassen, während die hier befindlichen Lymphdrüsen zu grossen, grauweissen Tumoren angeschwollen sind. Keine nachweisbare Stenose. In einigen Bronchien IV. Ordnung schimmern durch die Schleimhaut dicht stehende, hanfkorngrosse Geschwulstknoten durch. Zunge und Ösophagus frei. Im hinteren Mediastinum eine vereinzelte, mässig geschwollene Drüse.

Bauchsection: Nach Eröffnung der Bauchhöhle fliessen circa 100 ccm seröser Flüssigkeit ab. Das Peritoneum der vorderen Bauchwand zeigt plattenähnliche, gelblich weisse, unregelmässige Verdickungen. Leber nach allen Dimensionen vergrössert. Kapsel durchscheinend, glatt, zeigt vorn ein bunt gesprenkeltes Aussehen, in dem gelblich weisse Herde verschiedener Grösse mit braunrotem und blaurotem, erhaltenem Lebergewebe abwechseln. Im allgemeinen zeigt die Leberoberfläche durch die erwähnten hirse- bis hanfkorngrossen, unter der Kapsel gelegenen Knötchen ein granuliertes Aussehen, an der Gegend des

ligamentum suspensorium confluieren die Knoten zu dicken Geschwulstmassen. Auch durch die Serosa des Darms sieht man von aussen unregelmässig gestaltete, meist der Länge des Darms parallel gestellte, grauweisse Partien durchscheinen. Das kleine Becken ist durch Geschwulstmassen vollständig ausgefüllt.

Milz: Enorm vergrössert, 350 gr, von ziemlich fester Consistenz. MALPIGHIsche Körperchen erheblich vergrössert, bis über hanfkorngross, sehr dicht stehend, stellenweise confluierend. Pulpa dunkelrot, völlig zurücktretend. An einigen Milzvenen bemerkt man mehrere millimeterbreite, ringförmige Geschwulstmassen, die das Gefässlumen einscheiden. Milzkapsel glatt.

Linke Niere: Enorm vergrössert, Nierenbecken mässig erweitert, ebenso der Ureter. Nierenoberfläche hat einen ½—1 cm breiten, grauweissen Geschwulstüberzug. Gewicht 375 gr. Die Geschwulstmasse selbst ist untrennbar mit der Nierenoberfläche verbunden. Rinde von den Pyramiden scharf abgesetzt. An der Grenze beider auf der Schnittfläche in bogenförmigen Linien linsengrosse Geschwulstknoten angeordnet, die häufig ein centrales Lumen (Vene) erkennen lassen. Schnittfläche feucht. Glomeruli deutlich sichtbar. Hin und wieder finden sich in Rinde und Marksubstanz zerstreut stehende, kleinste Geschwulstknoten, um die Gegend der Papillen finden sich hin und wieder stärkere Wucherungen von Geschwulstmassen, insofern es hier zu deformierenden Infiltrationen gekommen ist, in denen auch vereinzelte Gefässlumina mit zarten Wandungen zu erkennen sind.

Rechte Niere im wesentlichen wie linke.

Auf dem Zwerchfell sowohl der pleuralen wie peritonealen Seite miliare und confluierende Knötchen, wie auf der Pleura pulmonalis. Unterhalb des linken Leberlappens sieht man an der vorderen Magenwand in der Gegend der kleinen Curvatur vom Pylorus bis zur Cardia eine graurote, die Hälfte der vorderen Magenwand einnehmende, geschwulstartige Verdickung. Auf dem Durchschnitt zeigt die Geschwulstmasse die alte Beschaffenheit, wie die früher erwähnten Lymphdrüsen. Mageninnenwand mit zähem Schleim bedeckt. Falten wurstförmig verdickt, z. T. bleistift- bis kleinfingerdick, derb anzufühlen, nicht geordnet von der Cardia bis zum Pylorus laufend. Auf der Oberfläche zeigen dieselben dicht stehende, folliculäre Erhabenheiten, die aus infiltrierten Lymphfollikeln hervorgegangen zu sein scheinen. Stellenweise finden sich auf der Höhe der Falten kraterförmige, linsengrosse Geschwüre teils isoliert, teils zu 2—3 cm langen Ulcerationen confluierend. Im Antrum pylori und zwar an der hinteren, oberen Wand befindet sich ein unregelmässig gestaltetes, narbig eingezogenes, kleinhandtellergrosses Ulcus mit graugelblichem, z. T. buchtigem Grunde. Auf den benachbarten Falten bohnen- bis fünfpfennigstückgrosse, scharfrandige Ulcerationen, die mit dem oben beschriebenen Ulcus confluieren und dadurch eine unregelmässige Gestalt desselben bedingen. Die Schleimhaut des Duodenum und Jejunum ist blass, sonst o. B. Darmzotten hier nicht verdickt. Erst im Anfangsteil des Ileum mehrere geschwollene PEYERsche Plaques, die noch deutlicher hervortreten im unteren Abschnitt des Ileum und hier eine grosse Ähnlichkeit bieten mit der markigen Schwellung bei Typhus.

Processus vermiformis zu einem über daumendicken, etwa 12—15 cm langem derben Strange vergrössert. Öffnung im Coecum knopfförmig, wie eine Portio uteri vorspringend. Nirgends Ulcerationen.

Im Colon ist die Schleimhaut durch zahlreiche, hanfkorn- bis erbsengrosse, geschwollene Follikel grob granuliert.

Pankreas völlig in Geschwulstmassen eingebettet und soweit erkennbar o. B.

Leber auf das dichteste mit hirsekorngrossen, weissen Knoten durchsetzt. Am Hilus, wo auch die portalen Lymphdrüsen zu grossen Tumoren vergrössert sind, breitet sich die Geschwulstmasse in compacten Zügen aus, die hauptsächlich die Portalvenen und die Gallengänge begleiten, während die Venae hepaticae völlig frei sind.

Mesenterialdrüsen bis zu Bohnengrösse geschwollen, auf dem Durchschnitt wie die früher beschriebenen.

Harnblase völlig in Geschwulstmassen eingebettet. Wand ca. 1 cm dick, ebenso beide Parametrien.

Uterus nicht vergrössert.

Tuben und Ligamenta rotunda zu daumendicken, wurstförmigen Strängen vergrössert. In dem rechten Ligamentum rotundum eine walnussgrosse Verdickung mit subperitonealen Hämorrhagien durchsetzt, auf dem Durchschnitt zeigt hier das Gewebe eine schmutzig schiefergraue bis graurote Färbung. Im Corpus uteri subperitoneal zahlreiche confluierende Geschwulstknoten von Linsen- bis Bohnengrösse.

Ovarien beide frei.

Ureteren in die Geschwulstmasse eingebettet.

Linkes Femur in den Diaphysen mit stark gerötetem Knochenmark, in demselben zahlreiche, linsengrosse Metastasen.

Mammae zu halbkugeligen Tumoren, wie zur Zeit der Schwangerschaft, angeschwollen, haben auf der Schnittfläche ein graurotes, fleischfarbenes, structurloses Aussehen.

Periost des Oberkiefers und harten Gaumens beiderseits in der Gegend des Alveolarfortsatzes bis nahe zur Mittellinie wallartig geschwollen, von derber Consistenz, grauroter Farbe. Der harte Gaumen bekommt dadurch ein kahnförmiges Aussehen.

Gesamtbefund: Zahlreiche bis hühnereigrosse, geschwollene Lymphdrüsen am Halse. Metastasen auf dem Cranium und der Dura mater. Stark vergrösserte Bronchialdrüsen. Vereinzelte Metastasen in den Lungen. Leber enorm vergrössert, völlig durchsetzt mit linsengrossen, grauweissen Knoten. Derbere Züge von Geschwulstmassen dringen vom Leberhilus in Begleitung der Pfortaderäste ein. Ebenso sieht man plattenartige Geschwulstmassen längst der kleinen Curvatur des Magens. Zahlreiche Metastasen in den Nieren und der Milz. Beide Nieren von ca. 1 cm breiter Geschwulstmasse umgeben. Metastasen in den PEYERschen Plaques des Dünndarms. Folliculäre Schwellungen im Dickdarm. Organe des kleinen Beckens durch Geschwulstmassen förmlich elephantiastisch vergrössert.

Betrachten wir den Fall zunächst klinisch. Der Beginn mit einer Schwellung des Gesichts, nach deren Abklingen die Drüsen der Kiefergegend und die Augen geschwollen blieben, zu der sich weiterhin eine Schwellung im Munde am inneren Rande des Oberkiefers gesellte, sind sehr verdächtig. Der bei der Aufnahme ins hiesige Krankenhaus bereits palpabele Milztumor, die halbkugelige Hervorwölbung der Augäpfel mit den beiderseits aussen palpabelen Thränendrüsen, die beiderseits gleichmässige Schwellung der Drüsen über dem Kiefergelenk und am Kieferwinkel, der submaxillaren, occipitalen, temporalen, cervicalen, cubitalen, femoralen, welche alle von derber Consistenz und bei Druck schmerzlos

waren, liess keinen Zweifel darüber, dass es sich speciell um eine generalisierte Erkrankung des lymphatischen Systems handelte. Die Hervorwölbung beider vergrösserter Tonsillen, die hinter der Vulva sichtbar werdende Geschwulst an der hinteren Rachenwand zeigte, dass auch hier das lymphatische Gewebe gewuchert war. Die Beteiligung der Mammae, welche als über faustgrosse Tumoren der Brust aufsassen, gehört zu den Seltenheiten. Ich fand sie nur einmal von KUNDRAT erwähnt. Der Blutbefund mit einem Verhältnis der weissen zu den roten Blutkörperchen von 1 : 750 schloss Leukämie aus. Bei der relativ geringen Anämie, 3 280 000 rote Blutkörper, und besonders dem bis zuletzt hohen Hämoglobingehalt von 80 % würde unser Fall klinisch zur Lymphosarcomatose zu rechnen sein, falls man auf Grund des Blutbefundes einen Unterschied zwischen Pseudoleukämie und Lymphosarcom macht. Ätiologisch liegt der Fall wie gewöhnlich dunkel, zu erwähnen ist da wohl nur die äusserst schlechte Beschaffenheit der Zähne.

Bei der Section zeigten sich die Halsorgane zu beiden Seiten von den geschwollenen Drüsen umgeben, und dadurch, dass jede einzelne Drüse stark vergrössert war, ist es zu sehr ansehnlichen Packeten gekommen, aber weder sind die einzelnen Drüsen untereinander, noch mit der Haut darüber verwachsen. Da die Erkrankung mit einer Schwellung dieser Drüsengruppen begann, so würde es, wenn überhaupt, hier zu einer Verwachsung gekommen sein.

Nach KUNDRAT also würde der Fall nicht als Lymphosarcom, sondern als Pseudoleukämie aufzufassen sein, im Gegensatz zu der erwähnten klinischen Auffassung nach dem Blutbefund. Neben der Schwellung fast sämtlicher Lymphdrüsen, zeigt sich die Generalisierung in der Wucherung des lymphatischen Gewebes des Gaumens, der hinteren Rachenwand, des gesamten Darmcanals, der Milzfollikel u. s. w. Daneben ist es auch zu heteroplastischer Lymphombildung in Leber, Nieren, Lungen, Pleura, Hirnhäuten u. a. gekommen.

Mikroskopische Untersuchung.

Ein Abstrichpräparat von den Tumoren enthielt, wie das von der Lebenden durch Punction einer Lymphdrüse gewonnene Material, zahlreiche Rundzellen mit deutlichem, grossen Kern und schmalem Protoplasmasaum darum. Die Grösse dieser Zellen schwankt von 8—10 μ. Die Grösse der roten Blutkörperchen, die absichtlich zum Vergleich herangezogen wurden, beträgt 6,5 μ. Aus denselben durch die Härtung etwas geschrumpften Rundzellen setzen sich sämtliche schon makroskopisch sichtbar gewesenen Wucherungen und Tumoren zusammen. Aus ihnen bestehen auch die geschwollenen Lymphdrüsen von den erbsengrossen bis zu den faustgrossen. Zwischen diesen Rundzellen ist ein spärliches Reticulum von bindegewebigen Fasern sichtbar. Gröbere Züge von Binde-

gewebe durchziehen die Drüsen und sind die Träger von Gefässen An Serienschnitten durch einen Rundzellenhaufen im Knochenmark wurde ein centrales Gefäss für denselben gefunden. Die Kapsel der Lymphdrüsen ist ebenfalls infiltriert, nirgends aber greift die Infiltration von den Drüsen aus in das benachbarte Gewebe über. In keiner der Drüsen sind regressive Veränderungen gefunden worden. Die Untersuchung auf Mikroben und speciell auf Tuberkelbacillen war negativ.

Gebilde von derselben Zusammensetzung zeigen sich mikroskopisch in allen Organen, sowohl denjenigen, welche schon mit unbewaffnetem Auge die Gegenwart von Knötchen erkennen liessen, wie auch manche, an denen makroskopisch nichts besonderes erkennbar war.

Es wurden untersucht je ein Schnitt von folgenden Teilen:

Obere Rachenwand, weicher Gaumen, Zunge mit Glandula sublingualis, Thymus, Schilddrüse, Querschnitt durch die Orbita, Dura, Herz, vordere Wand mit dem Ramus anterior der Vasa coronar. sinistr. nebst den Nerven im subepicardialen Fettgewebe, Pleura, Lunge mit Bronchus, Serosa, Leberpfortgegend, Leber, Niere, Milz, Magenschleimhaut, Darm aus verschiedenen Abschnitten (siehe auch Abbildung 1), Tube, Mamma, Knochenmark.

Da alle Wucherungen, wie schon erwähnt, denselben Bau bieten, so sollen hier nur einzelne besonders besprochen werden.

Die Hyperplasie des lymphatischen Gewebes ist abgesehen von den Lymphdrüsen am stärksten entwickelt im Darmcanal (siehe Abbildung 1). In der Mucosa bildet sie entweder zusammenhängende Infiltrate oder äussert sich nur in hochgradigster Schwellung der Follikel. Auch Submucosa, Muscularis und Serosa zeigen zusammenhängende oder knötchenförmige Infiltrate. Im Magen, wo die Infiltration der Schleimhaut zu makroskopisch sichtbarer Wulstung geführt hatte, finden wir auf der Höhe dieser Wülste bis auf die Muscularis reichende Nekrosen.

Von der heteroplastischen Lymphombildung in den verschiedenen Organen sei die Leber als Beispiel ausführlicher beschrieben. Dieselbe ist mit grösseren und kleineren Herden dicht durchsetzt, welche aus denselben Rundzellen, einem feinen Bindegewebsstroma mit Blutgefässen und Gallengänge bestehen. Diese Herde grenzen sich gegen das umgebende Lebergewebe ziemlich scharf ab. An einzelnen Stellen der Peripherie freilich erstrecken sich die Rundzellen infiltrierend zwischen die Leberzellbalken hinein. Diese selbst sind mit ihren Kernen wohl erhalten und gegen die Herde wie abgeschnitten. Bei Färbung auf elastische Fasern nach Weigert wurden solche überall in den Rundzellenanhäufungen gefunden nicht nur in der Leber, sondern auch in allen anderen Organen.

Das Verhalten der Wucherung zu den Nerven und Blutgefässen zeigen sehr schön ein Schnitt durch die Orbita und einer durch die

vordere Herzwand. In den ersteren findet man herdweise Anhäufungen von Rundzellen in grosser Zahl sowohl in den Muskeln wie im Fettgewebe. Der Nervus opticus wird halbmondförmig von der Geschwulst umlagert, ohne selbst irgend welche Veränderungen aufzuweisen. Dasselbe gilt von mehreren anderen Nerven, die ganz in Geschwulstmassen eingebettet sind. Im übrigen greifen die Herde sowohl in der Muskulatur wie im Fettgewebe infiltrierend in die Nachbarschaft über zwischen die einzelnen Fett- wie Muskelzellen. Letztere sind frei von Veränderungen. In dem Schnitt durch die vordere Herzwand verhalten sich die Nerven anders. Auch hier zeigen sie zwar keine Druckerscheinungen, ihr Endoneurium dagegen weist eine deutliche Infiltration mit Rundzellen auf. Weiter aber ist das Verhalten der Gefässe in diesem Schnitt interessant. Die Arterie ist vollständig umlagert, ohne comprimiert zu sein. Die drei Schichten ihrer Wand zeigen keine Veränderungen, auch am Rande ist die Adventitia nicht infiltriert. Die Vene ist nur zur Hälfte umlagert, auch ihre Wand ist frei von Infiltration. Der ganze Rundzellenknoten liegt im subepicardialen Fettgewebe und ist gegen dieses nicht scharf abgegrenzt, sondern erstreckt sich infiltrierend in dasselbe hinein.

In ätiologischer Beziehung liefert die mikroskopische Untersuchung, die freilich sich auf die Durchforschung der Präparate auf Mikroorganismen beschränken musste, aber da nach allen Färbemethoden ausgeführt wurde, keinen positiven Befund. Dagegen lieferte die Untersuchung den Beweis dafür, dass sich die Wucherung streng an das Lymphsystem gehalten hat durch ein Präparat mit beginnender Infiltration in einem perivasculären Lymphraum (siehe Abbildung 2), der Endothelwucherung in einem Lymphgefäss der Thymus (siehe Abbildung 3), das Freibleiben der Wände von Gefässen, die mitten in Tumormassen eingebettet waren, sowie durch den Nachweis von elastischen Fasern in sämtlichen Lymphomknötchen (siehe Abbildung 4) auch in den Organen, wo elastische Fasern sich normal nicht finden. Ein Befund, der wohl nur so zu deuten ist, dass die elastischen Fasern Reste von durch Compression und Obliteration zu Grunde gegangenen Gefässen sind.

Im übrigen genügt unser Fall allen Anforderungen, welche Virchow in Band II seiner Geschwülste für sein Lymphosarcom aufstellt. Er entspricht aber auch dem von Cohnheim unter der Bezeichnung Pseudoleukämie veröffentlichten Fall. Demnach könnten beide Bezeichnungen für unseren Fall in Anwendung kommen. Im Kundratschen Sinne wäre die Bezeichnung Lymphosarcomatose nicht statthaft, wie oben auseinandergesetzt wurde, während sie wieder nach dem Blutbefunde klinisch gewählt werden müsste. Um diese Widersprüche zu vermeiden, habe ich eben die Bezeichnung malignes Lymphom gewählt, welche nach keiner Richtung hin präjudiciert.

Auf Grund des vorstehenden klinisch und anatomisch untersuchten Falles und unter Berücksichtigung früher in unserm Krankenhaus untersuchter Fälle, nicht minder aber auch auf Grund der in der Litteratur niedergelegten Beobachtungen möchte ich meinen Standpunkt in der angeregten Frage folgendermassen präcisieren:

Es giebt eine Krankheit sui generis, welche mit den verschiedenen Bezeichnungen Pseudoleukämie, Lymphosarcom und malignes Lymphom belegt wird. Eine scharfe Trennung verschiedener Formen innerhalb dieses Gebietes ist bisher bei unserer absoluten Unkenntnis über die Ätiologie des Leidens auf Grund der in mancher Hinsicht differierenden klinischen und anatomischen Befunde nicht möglich, und es erscheint daher zweckmässig, die allgemeinere Bezeichnung malignes Lymphom für diese ganze Krankheitsgruppe beizubehalten.

Scharf zu trennen von malignem Lymphom sind einmal diejenigen Fälle, wo ein primäres Sarcom einer Lymphdrüse zu allgemeiner Sarcomatose führt, jene bisher nur spärlich mitgeteilten Fälle, wo eine ausgedehnte Tuberculose der Lymphdrüsen klinisch das Bild des malignen Lymphoms geboten hatte, sowie die ebenfalls seltenen Fälle einer klinisch unter demselben Bilde verlaufenden Lymphdrüsenschwellung im tertiären Stadium der Lues.

Therapeutisch ist unser Fall mit subcutanen Injectionen von Natrium arsenicosum behandelt worden nach der von Ziemssen angegebenen Methode, ohne dass dieselben einen günstigen Einfluss gezeigt hätten. Trotzdem muss eine derartige Behandlung stets versucht werden, da sie in manchen Fällen günstig gewirkt hat. Es muss aber therapeutisch auch an die Möglichkeit gedacht werden, dass es sich um jene oben beschriebene tertiär luetische Erkrankung handele und eine antiluetische Cur versucht werden, auch wenn anamnestisch ein Anhalt für eine solche Auffassung nicht zu finden ist. Bei dem von mir kurz erwähnten Falle war eine antiluetische Behandlung versäumt worden, die dem jüngeren, auch bereits an einer Drüsenschwellung erkrankten Bruder vollständig von derselben heilte.

Zum Schluss ist es mir eine angenehme Pflicht, meinem hochverehrten Chef, Herrn Professor Dr. Lenhartz, meinen Dank auszudrücken für die gütige Überlassung und Besprechung des Falles, sowie den Herren Drs. Simmonds und Lochte für die freundliche Anweisung bei der Arbeit.

Herrn Geh. Rat Professor Dr. Heller danke ich für die gütige Übernahme des Referats und Durchsicht der Arbeit.

Litteraturverzeichnis:

1. Hodgkin. London 1832. *Medic.-chirurg. Transactions.* Bd. XVII.
2. Trousseau. *Clinique médicale.* III.
3. Virchow. *Geschwülste.* Bd. II. S. 728.
4. Cohnheim. *Virchows Arch.* Bd. 33. S. 451.
5. Billroth. *Virchows Arch.* Bd. XVIII und XXIII.
6. Freudweiler. *Dtsch. Arch. f. klin. Med.* Bd. 64.
7. Kundrat. Über Lymphosarcomatosis. *Wien. klin. Wochenschr.* 1893. No. 12 u. 13.
8. Litten. *Specielle Pathologie und Therapie von Nothnagel.* Bd. XVIII. Teil III. S. 158.
9. Dietrich. Über die Beziehungen der malignen Lymphome zur Tuberculose. *Beiträge f. klin. Chir.* Bd. L. 1895.
10. Waetzold. Pseudoleukämie oder chronische Miliartuberculose. *Centralbl. f. innere Med.* 1890. No. 45.
11. Fischer. Über malignes Lymphom. *Arch. f. klin. Chir.* Bd. LV. 1897.
12. Loewenbach. *Arch. f. Dermatologie u. Syphilis.* Bd. XLVIII.
13. Birch-Hirschfeld. *Patholog. Anatomie.* Specieller Teil. 1. Hälfte.
14. Wagner. Syphilome der Leber, Milz und Lymphdrüsen. *Arch. f. Heilkde.* Bd. IV. 1863. S. 436.
15. Wunderlich. Pseudoleukämie. *Arch. f. Heilkde.* Bd. VII. 1866. S. 549.

Erklärung der Tafel XI:

Fig. 1. Querschnitt durch den Darm; schwache Vergrösserung.
Fig. 2. Perivasculärer Lymphknoten in der Niere. Vergr. 1 : 40.
Fig. 3. Endothelwucherung in einem Lymphgefäss der Thymus. Vergr. 1 : 120.
Fig. 4. Elastischer Faserring in einem Lymphknoten der Leber. Vergr. 1 : 200.

Lebenslauf.

Am 13. Jan. 1873 wurde ich, Hugo Adam, evang. Konfession, als Sohn des Kgl. Sanitätsrat Dr. med. Waldemar Adam zu Friedeberg am Queis in Schlesien geboren. Nachdem ich Michaelis 1893 die Reifeprüfung auf dem Gymnasium zu Hirschberg in Schlesien bestanden hatte, studierte ich in Berlin, Greifswald, Freiburg und Leipzig Medizin. Die ärztliche Vorprüfung bestand ich im S./S. 1895 in Berlin, die ärztliche Staatsprüfung vollendete ich am 16. Juli 1898 in Leipzig.

Verlagsanstalt und Druckerei A.-G. (vorm. J. F. Richter) in Hamburg.

Fig. 1.

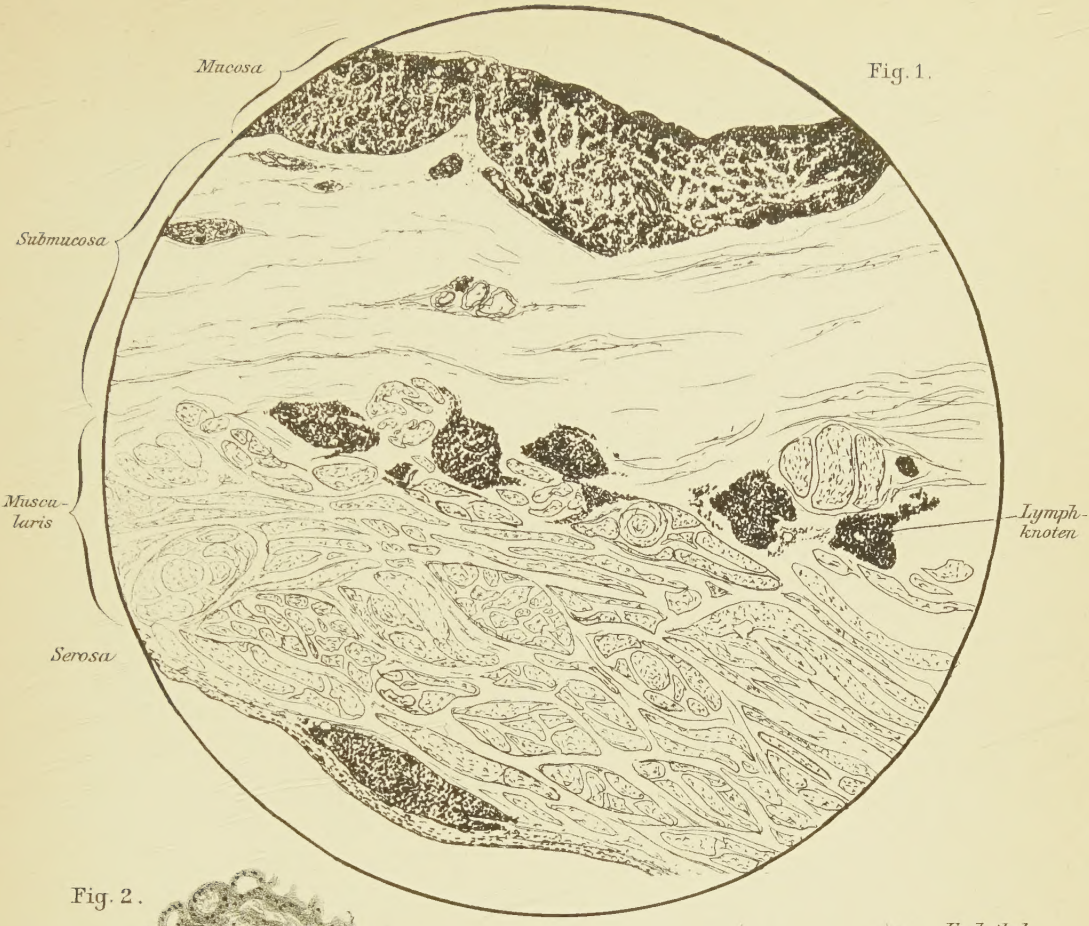

Fig. 2.

Fig. 3.

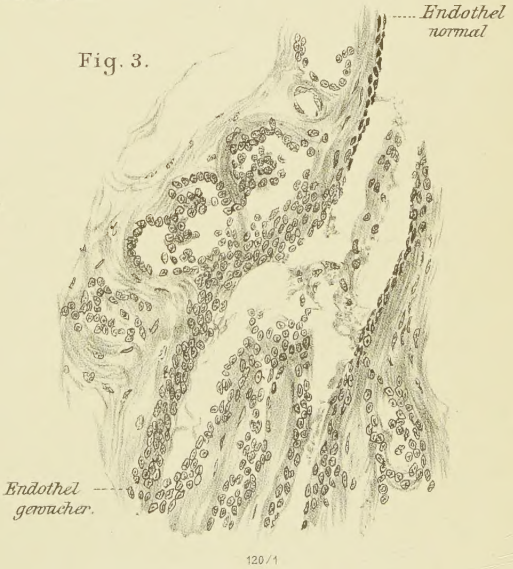

Fig. 4.

Adam.

Lith Anst Julius Klinkhardt Leipzig

Verlag von Leopold Voss in Hamburg (und Leipzig).

Sonder-Abdruck

aus

Mitteilungen aus den Hamburgischen Staatskrankenanstalten

Band II, Heft 3.